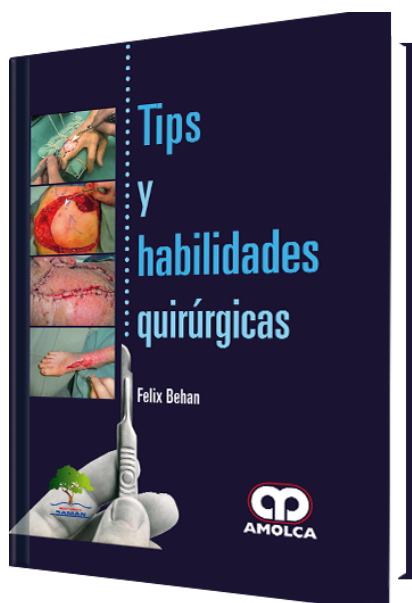


Tips y Habilidades Quirúrgicas

Autor: Felix C. Behan



ESPECIALIDAD: Cirugía Plástica y Reconstructiva

CARACTERÍSTICAS:

ISBN:	9789588950686
Impresión:	A color - Formato: 19,5 x 26 cm
Tapa:	Dura
Número de Páginas:	342
Año de publicación:	2017
Número de tomos:	0
Peso:	1.56 kg
Edición:	0

DESCRIPCIÓN

Tips y Habilidades Quirúrgicas Una guía instructiva y práctica para el desarrollo y el refinamiento de las técnicas quirúrgicas. Topsy Habilidades Quirúrgicas ofrece una guía paso a paso para los procedimientos preoperatorios, intraoperatorios, postoperatorios y no operatorios. Trabaje con más de 100 tutoriales clasificados en niveles Básico, Intermedio y Avanzado para desarrollar su estilo quirúrgico. Cada tutorial se basa en un caso de la vida real y sigue una estructura clara: · Introducción · Problema · Solución · Resultado Topsy Habilidades Quirúrgicas se apoya en principios basados en la evidencia médica, y los logrados con la considerable experiencia del autor. El paciente y las fotografías del procedimiento que acompañan cada tutorial demuestran pasos clave, y establece a este texto como una lectura fundamental para todos los aspirantes a cirujano o que están en entrenamiento."



Grado de complejidad - Básico

Preoperatorio

Técnica de paño para la mesaquirúrgica en la cirugía de mano

Problemas de exanguinación en la cirugía de mano

Preparación de la herida-técnica de prelavado

Preparación preoperatoria del quirófano

Olores desagradables en el quirófano

Intraoperatorio

Cierre estético - diseño ocular con extremos extendidos (ODEL)

Revisión del dobléz en el cierre de la herida

Injerto de espesor total fenestrado

Postoperatorio

Fijación del tubo de drenaje sin sutura de seda

Identificación del tubo de drenaje con especificidad de sitio

Férula de mano - uso continuo de manera postoperatoria cuando puede haber manchas de sangre

Ferulización de la mano - técnica 1 - férula de yeso de un solo rollo

Ferulización de la mano - técnica 2 - puntas de dedos injertados

Cirugía de mano - técnica de elevación de la almohada en herradura

Técnica de drenaje de la herida principal

Drenaje de herida - sistema de mini succión con el uso de una jeringa Luer-lock

No operatorio

Valoración FCB de función de mano-motriz y sensorial

Extracción de anillo de un dedo inflamado con el uso de múltiples hilos de seda

Grado de complejidad- Intermedio

Intraoperatorio



Cierre estético – reconstrucción principal de cabeza y cuello con el uso de KPIF

Técnica de biopsia escisional –ODEL

Técnica abierta del túnel carpiano

Liberación del túnel carpiano porrecurrencia –método abierto

Técnica de injerto de úlcera crónica en miembro inferior

Técnica de corte diatérmico

Vendaje del área donante

Técnica de reinjerto del área donante

Técnica de cierre quirúrgico del dorso de la mano

Granuloma celular gigante de cuerpo extraño

Técnica de injerto para úlcera crónica en el dorso de un pie diabético

Sutura HEMMING

Técnica de exposición articular

Fractura nasal

Grapas en un scalp de cuero cabelludo

Seroma de la axila –técnica de drenaje

Seroma en región inguinal –técnica de drenaje

Extracción de injerto de piel con el uso de dermatomo

Técnica de injerto de piel –defecto de la pared abdominal

Técnica de injerto de piel –fenestración

Técnica de injerto de piel –apoyo de vendaje de presión negativa

Lesión de la punta del pulgar

Desbridamiento de la herida –uso del dermatomo

Z-plastia – cierre del colgajo triangular –refinamiento del cierre de 3 puntos

Intraoperatorio a postoperatorio

Lesión del lechoungueal

Técnica de drenaje Penrose –cirugía de Dupuytren

No operatorio

Úlceracrónica del miembro inferior –técnica de vendaje

Deformidad en martillo –tipo I –procedimiento BEST

Grado de Complejidad - Avanzado

Intraoperatorio

Defectos de la pared abdominal –serie de casos n° 1

Defectos de la pared abdominal –un procedimiento KPIF doble en forma de yin-yang –serie de casos n° 2

Cierre estético de un defecto de cuello –serie de casos n° 3

Cierre estético (melanoma) –serie de casos n° 4

KPIF doble de articulación del tobillo –serie de casos n° 5

Defectos óseos alrededor de la articulación de la rodilla (KPIF) –serie de casos n° 6

Melanoma de la mejilla –reconstrucción en un campo irradiado –serie de casos n° 7

Cierre del defecto dorsal de la mano (KPIF) –serie de casos n° 8

Neuropraxia del nervio facial en segunda intervención seguida de la escisión SCC –tarsorrafia McLaughlin –serie de casos n° 9

Procedimiento DRAPE como rescate para enfermedades recurrentes –serie de casos n° 10

Procedimiento DRAPE –melanoma malar –serie de casos n° 11

Procedimiento DRAPE –melanoma de la mejilla –serie de casos n° 12

Procedimiento DRAPE –melanoma de la frente –serie de casos n° 13

Procedimiento DRAPE –melanoma de la sien –serie de casos n° 14

Procedimiento DRAPE – BCC esclerodermiforme de la sien (D) e (I) –serieclínica n° 15

Cirugía de oreja –procedimiento del senopreauricular –serie de casos n° 16

Cirugía de oreja –técnica de reconstrucción de la fosa escafoidea con el uso de KPIF postauricular –serie de casos n° 17

Cirugía de oreja –técnica simple de vendaje deoreja –serie de casos n° 18

- Lesión mitótica facial –BCC en la frente –serie de casos n° 19
- Lesión mitótica facial –BCC preauricular –serie de casos n° 20
- Parálisis del nervio facial –tarsorrafia Mc Laughlin como un procedimiento posterior –serie de casos n° 21
- Recurrencia facial de lesiones mitóticas múltiples seguida de radioterapia superficial –serie de casos n° 22
- Lesiones de la punta de los dedos –reconstrucción de varios dedos –serie de casos n° 23
- Lesión de la punta del dedo –extracción de la zona donante de injerto de piel de grosor total –serie de casos n° 24
- Lesión de la punta del dedo –reconstrucción de colgajo brecolgajo en isla neurovascular –serie de casos n° 25
- Melanoma del antebrazo –KPIF circunferencial –serie de casos n° 26
- Tofogotáceo del pulgar –serie de casos n° 27
- Extracción del cartílago de la concha auricular para artroplastia CMC –serie de casos n° 28
- Cabeza y cuello –fibroxantoma atípico en el cuero cabelludo –KPIF (AFX) –serie de casos n° 29
- Cabeza y cuello –cierre de un defecto grande de cabeza y cuello con colgajo del topeitoral en isla (IDPF) y KPIF de la mejilla –serie de casos n° 30
- Cabeza y cuello –defecto grande de melanoma (8 cm x 6 cm) de la mejilla (I) reparado con KPIF –serie de casos n° 31
- Cabeza y cuello –defecto de cuello en un campo irradiado –colgajo en isla del pectoral mayor –serie de casos n° 32
- Cabeza y cuello –defecto de la parótida –KPIF SMAS facial –serie de casos n° 33
- Cabeza y cuello –defecto de la parótida –KPIF parte posterior del cuello –serie de casos n° 34
- Cabeza y cuello –defecto periparotídeo –KPIF (CSM) cérvicosubmentoniano –serie de casos n° 35
- Cabeza y cuello –úlceras del cuello (D) necróticas posteriores a la radiación –serie de casos n° 36
- Cabeza y cuello –SCC del canal auditivo externo –serie de casos n° 37
- KPIF del pliegue del epicanto interno –serie de casos n° 38
- Defecto maleolar lateral (eliminación de tatuajes) –serie de casos n° 39
- Defecto ortopédico maleolar lateral –cierre con variante KPIF –serie de casos n° 40
- Exposición del metal maléolo lateral post-ORIF –serie de casos n° 41
- Defecto labial –cierre después de la escisión SCC –serie de casos n° 42



- Complejo malar y arcocigomático –SCC multifocal –serie de casos n° 43
- Lesiónmitótica de la eminencia malar tratada con escisión en forma de semiluna –serie de casos n° 44
- Defecto del puente nasal –serie de casos n° 45
- Defecto nasal –injerto compuesto grande para la región alar –serie de casos n° 46
- Plieguenasolabial –BCC esclerodermiforme recurrente –serie de casos n° 47
- Fascitisnecrotizante en la región inguinal –serie de casos n° 48
- Defecto palmar –cierre KPIF –serie de casos n° 49
- Traumatismo palmar –cierre KPIF –serie de casos n° 50
- Reconstrucción postmastectomía con el uso de KPIF –serie de casos n° 51
- Área de presión sacra –cierre con KPIF de glúteo mayor –serie de casos n° 52
- Reparación del tendón –técnica Kessler modificada –serie de casos n° 53
- Úlceratrófica –espinailíaca antero superior tratada con KPIF –serie de casos n° 54
- Úlceratrófica –glúteo tratado con KPIF –serie de casos n° 55
- Úlceratrófica –área trocantérica mayor –serie de casos n° 56
- Úlceratrófica –olécranon (codo) –serie de casos n° 57
- Úlceratrófica –muñeca –serie de casos n° 58
- Defecto de tronco –serie de casos n° 59
- La ceración de la extremidad superior –problemas con cierre de la herida del integumento frágil –serie de casos n° 60
- Variación de la sutura de colchonero de cierre –serie de casos n° 61
- Variación de la sutura de colchonero de cierre –serie de casos n° 62